Omaggio rispettoso
G. Guglielmo

I. Istituto di Patologia speciale medica dimostrativa
della R. Università di Napoli
diretto da' Prof. P. F. CASTELLINO

Laboratorio di Microscopia clinica, Ematologia e Sierologia
Diretto da A. FERRATA

Patologia del sangue

(*studi clinici e sperimentali*)

I.

Sui caratteri clinici ed ematologici della perniciosità nelle anemie gravi.

pel

DOTT. GIOVANNI GUGLIELMO

(*Comunicazione fatta al XXIII Congresso di Medicina Interna in Roma*)

416

ESTRATTO

da "*il Tommasi*" Giornale di Biologia, Medicina e Chirurgia

Anno VIII. — N. 36 — 1913

NAPOLI
Stabilimento Tipografico "LA FORZA"
Via Domenico Morelli (già Via Pace) 16
1913

I. Istituto di Patologia speciale medica dimostrativa
della R. Università di Napoli
diretto da' Prof. P. F. CASTELLINO

Laboratorio di Microscopia clinica, Ematologia e Sierologia
Diretto da A. FERRATA

Patologia del sangue

(*studi clinici e sperimentali*)

I.

Sui caratteri clinici ed ematologici della perniciosità nelle anemie gravi.

pel

DOTT. GIOVANNI GUGLIELMO

(*Comunicazione fatta al XXIII Congresso di Medicina Interna in Roma*)

ESTRATTO

da "*il Tommasi*" Giornale di Biologia, Medicina e Chirurgia

Anno VIII. — N. 28 — **1913**

NAPOLI
Stabilimento Tipografico "LA FORZA"
Via Domenico Morelli (già Via Pace) 16
1913

Patologia del sangue

L'anemia perniciosa progressiva, dal tempo in cui venne descritta per il primo dal Biermer fino all'epoca attuale, ha compreso sicuramente sindromi cliniche differenti, sopratutto per la loro etiologia e per la loro patogenesi.

Si chiamava anemia perniciosa progressiva ogni anemia grave fatalmente progressiva e di prognosi infausta; e solo più tardi, in seguito sopratutto ai lavori di Ehrlich, si ebbe di questa sindrome clinica un quadro ematologico e anatomo-patologico assai più caratteristico.

Ehrlich stabilì che l'anemia perniciosa progressiva comprende i seguenti speciali caratteri: stato anemico generalmente molto grave dell'ammalato, con manifesta diminuzione degli eritrociti, con diminuzione assoluta di emoglobina, però con un valore emoglobinico globulare di solito superiore alla norma; presenza nel sangue circolante di più o meno numerose cellule immature della serie emoglobinica, morfologicamente simili a quelle delle prime fasi della vita embrionale (megaloblasti e megalociti); anatomo-

patologicamente:un' anemia profonda di tutti i tessuti, una manifesta siderosi del fegato e di numerosi altri organi, un arrossamento assai manifesto del midollo delle ossa, anche di quelle meno funzionanti durante la vita extrauterina., (così detto midollo osseo fetale) e mancanza di alterazioni anatomo-pato logiche evidenti a carico di altri organi, se si eccettuano quelle ora ricordate.

Innanzi tutto è da porsi la seguente quistione pregiudiziale: l'anemia perniciosa tipo Biermer è un'entità morbosa o una semplice sindrome clinica dovuta a momenti etiologici diversi ?

A questo proposito, gli studii anche moderni di ematologia clinica, se ci hanno dato del quadro morfologico ematico delle anemie perniciose una quantità di dati nuovi ed interessanti, hanno però lasciata assolutamente insoluta la quistione sovra ricordata.

Così anche attualmente, per il Pappenheim, tutte le anemie, compresa quindi la perniciosa, non sono che semplici sindromi, tanto è vero, osserva il Pappenheim, che fra le anemie morfologicamente tipo Biermer ne conosciamo ora qualcuna a fattore etiologico ben definito, quale, ad esempio, l'anemia da botriocefalo e l'anemia perniciosiforme da cancro ulcerato dello stomaco. Ecco dimostrata, dice il Pappenheim, la natura puramente sintomatica dell'anemia di Biermer, dato che due momenti etiologici così diversi l'uno dall' altro, come il botriocefalo e il carcinoma, danno un quadro ematologico morfologicamente simile alla classica anemia di Biermer.

Pur ammesso che si debbano dalla così detta anemia perniciosa progressiva criptogenetica staccare le

due forme sovra ricordate,è però certo, ed ogni medico pratico ne dovrà convenire, che permangono numerosissime forme di anemie, che corrispondono ai dati stabiliti dal Biermer e dall'Ehrlich, il cui fattore etiologico ci sfugge completamente e che oso dire siano bene diagnosticabili anche dal solo punto di vista clinico, indipendentemente dall'esame del sangue. Queste forme morbose,a parte alcune differenze individuali,presenti in ogni singolo morbo la cui entità clinica non può essere assolutamente discussa da nessuno, sono nelle loro caratteristiche essenziali assolutamente identiche, così che il clinico non trova poi grandi difficoltà nello stabilire coi soli dati storici e con l'esame obbiettivo la diagnosi del morbo.

Se si parla di difficoltà diagnostiche per il processo morboso al suo inizio, certo che esse sono enormi; ma quando l'anemia perniciosa ha raggiunto il suo periodo di stato, la diagnosi è relativamente facile. Esclusa, infatti,l'anemia da botriocefalo, l'anemia cancerigna, eventualmente anche l'anchilostomanemia che in alcuni casi clinicamente può presentare caratteri analoghi, la diagnosi è relativamente agevole. Già il pallore dell'anemia perniciosa progressiva criptogenetica è diverso da quello delle anemie gravi che altri processi morbosi, quali ad esempio la nefrite cronica e la sifilide possono presentare; e la differenza sostanziale si è che nel caso dell'anémia perniciosa tipo Biermer la lesione anatomica è essenzialmente ematica e l'alterazione funzionale nella sua espressione più manifesta è caratterizzata dall'enorme diminuzione di emoglobina,

quindi dall'insufficiente ossigenazione. E' perciò che questi malati, indipendentemente da qualsiasi lesione dell'apparecchio circolatorio e respiratorio, sono dei veri affamati d' ossigeno, come molti cardiaci nel periodo dello scompenso, ccme i tubercolosi quando hanno ridotto in proporzioni assai piccole la loro superflcie respiratoria.

La fisionomia di tali malati è caratteristica: un pallore profondo della cute e delle mucose visibili, un livido cerchio al di sotto degli occhi, e una certa succulenza della cute, come conseguenza dello stato idremico del sangue; non però il pallore nè la succulenza ad es. dei nefritici che, a confronto dell'altra, si può dire meno translucida.

Generalmente, almeno nelle forme gravi, le labbra del malato sono semiaperte e s'intravedono i denti fuligginosi e le gengive facilmente emorragiche o ricoperte da piccole croste.

Ma ciò che colpisce anche in questi ammalati è la grave astenia a cui sono in preda, astenia che solo ha riscontro così grave negli addisoniani. Che le alterazioni anemiche delle capsule surrenali possano entrare in gioco in questi casi non si può nè ammetterlo, nè escluderlo. Certo però che pigmentazione della cute non appare assolutamente mai.

Clinicamente, l'esame obbiettivo di questi ammalati non aggiunge di molto a quello che abbiamo ricordato; resta in ogni modo ben stabilito che di fronte ad anemie gravi, quali quelle coi caratteri descritti, rimane sempre da escludersi, per diagnosticare l'anemia perniciosa essenziale, il fattore etiologico botriocefalo e eventualmente il carcino-

ma ulcerato dello stomaco.—Queste due ultime forme di anemia grave sono clinicamente e, sovratutto, ematologicamente identiche all' anemia perniciosa progressiva tipo Biermer o posseggono per loro conto qualche criterio sufficiente per differenziarle nel diagnostico ?

A questo proposito sarà bene fissare che cosa noi intendiamo per anemia perniciosa progressiva nel senso vero della parola, e quali sono i caratteri specifici della perniciosità nelle gravi anemie.

I vecchi criterii esclusivamente clinici, i quali chiamavano anemia perniciosa progressiva ogni anemia grave criptogenetica di prognosi fatale, non sono più sufficienti a stabilire la diagnosi di perniciosità dell'anemia stessa. Poichè dai lavori di Ehrlich in poi, fino a quelli moderni dei giovani ematologi risulta ben chiaro che l'anemia perniciosa progressiva è un'anemia grave, spesso, non sempre, mortale, che patognomonicamente è caratterizzata da profonde modificazioni morfologiche e sicuramente anche sierologiche (Naegeli)del sangue e degli organi ematopoietici.

Queste modificazioni ematologiche sono state ritenute e tuttora sono considerate, unitamente al quadro clinico di anemia grave, come l' esponente più sicuro del tipo pernicioso dell'anemia stessa.

Per maggior chiarezza esaminiamo quali sarebbero i punti differenziali fra i caratteri ematologici di una grave anemia secondaria e quelli di una classica anemia a tipo pernicioso.

Nelle anemie secondarie, anche ottenute per semplici ripetute sottrazioni sanguigne, si provoca il

passaggio nel sangue circolante di elememti immaturi della serie emoglobinica, a cui costantemente si aggiunge una spiccata leucocitosi neutrofila, tal volta accompagnata dalla presenza di metamielo citi e mielociti granulosi. Queste forme di anemia secondaria, che clinicamente sono assai numerose (processi infettivi gravi, nefriti croniche,sifilide, tubercolosi, cancro,ecc.), ematologicamente, oltre alla diminuzione numerica degli eritrociti ed all'abbassamento del tasso emoglobinico, presentano in circolo degli eritrociti a reazione granulo-filamentosa (immaturi), degli eritrociti policromatofili sui preparati a secco e più o meno numerosi eritrociti nucleati orto- e policromatici, a nucleo integro o in picnosi (corpo di Jolly). In alcune forme di anemie secondarie prolungate più gravi compaiono anche le così dette granulazioni basofile dei globuli rossi, sul significato rigenerativo delle quali, dopo i lavori di Naegeli, Ferrata e Konig non è più il caso di dubitare.

Da quanto si è esposto risulta chiaro che nelle semplici anemie secondarie generalmente compaiono nel sangue circolante più o meno numerose cellule immature della serie emoglobinica, le quali però in condizioni normali si trovano situate nel midollo delle ossa e stanno solo a rappresentare il passaggio in circolo di elementi immaturi ma normali, anche per l'uomo adulto e sano.

Quando però compaiono nel sangue circolante cellule emoglobiniche con granulazioni basofile, sempre però del tipo normoblastico, in questo caso abbiamo un ritorno al meccanismo di maturazione dell'eri-

trocita secondario nella sua prima fase transitoria, embrionale.

Ciò si può con evidenza dimostrare coi seguenti schemi sulla filiazione delle cellule emoglobiniche, che precisamente si possono ridurre a tre tipi: il primo o squisitamente embrionale a tipo megaloblastico, il secondo a tipo normoblastico transitorio per lo embrione e per il feto, il terzo definitivo per l'animale durante la vita extrauterina.

Naturalmente ogni cellula emoglobinica deriva dall'emocitoblasto.

EMOCITOBLASTO

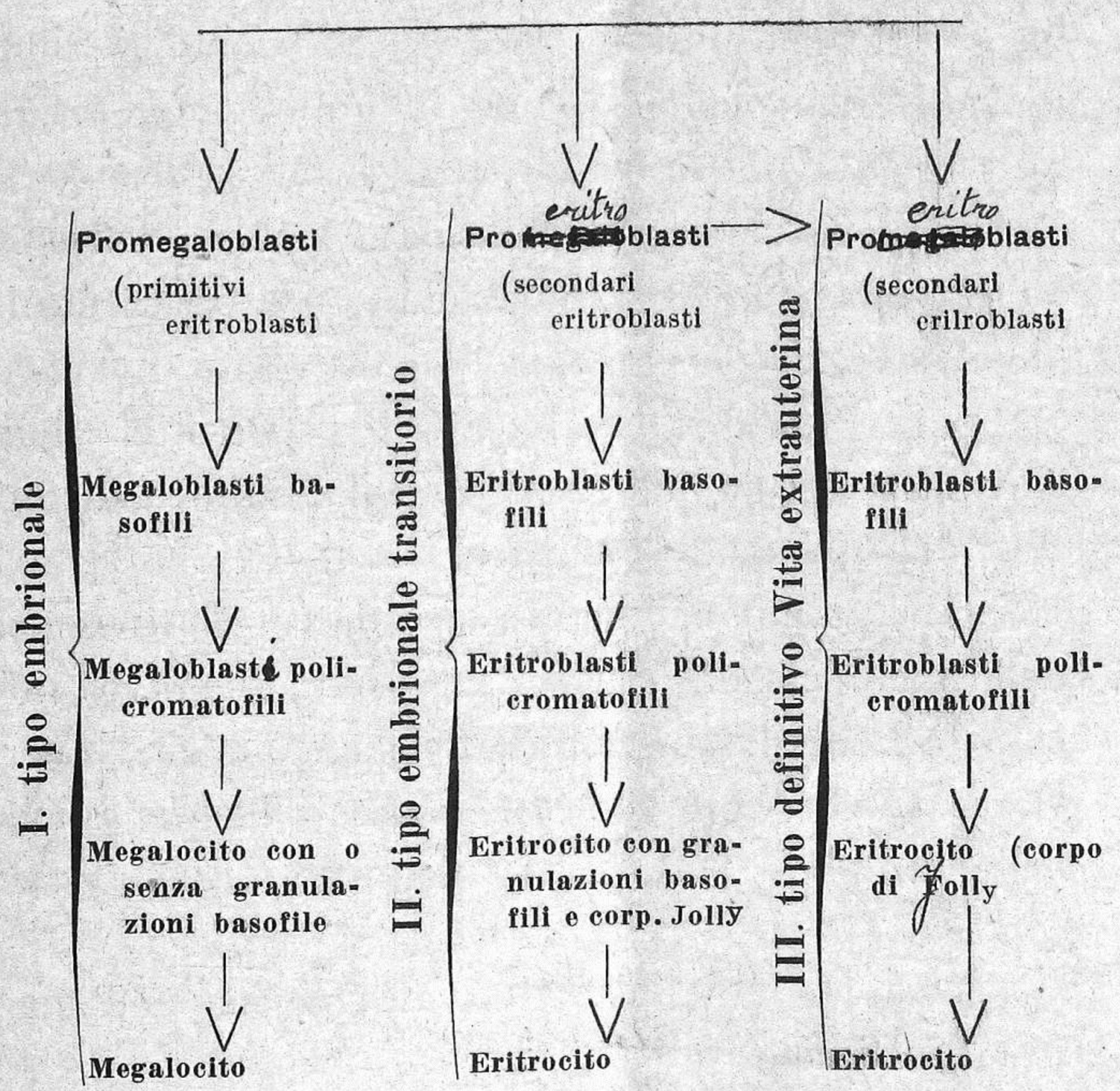

Risulta quindi chiaro che le granulazioni basofile, presenti nei soli normociti o secondarii eritrociti, corrispondono morfologicamente ad una fase del II tipo embrionale transitorio.

Anche in alcune anemie secondarie gravi (avvelenamento da piombo, metastasi cancerigna nel midollo delle ossa, ecc.) si possono riscontrare a carico degli eritrociti notevoli alterazioni morfologiche, rappresentate sopratutto dai corpi di Cabot e dalle così dette granulazioni azzurrofile. Dopo i lavori di Ferrata e Viglioli e quello recentissimo di Juspa non vi è più alcun dubbio sul significato morfologico dei corpi di Cabot, i quali rappresentano il residuo della parte periferica del nucleo dell'eritroblasto, in seguito ad un processo di vacuolizzazione centrale del nucleo medesimo. Le granulazioni azzurrofile, con ogni probabilità, sono un prodotto di carioressi patologica (cromatina). Tanto i corpi di Cabot come queste granulazioni non rappresentano una fase speciale giovanile dell'eritrocita normale, ma pur essendo naturalmente l' esponente della giovinezza del globulo rosso, sono il resultato di una vera degenerazione cellulare.

Risulta quindi da quanto si è detto, che nessuna delle modificazioni eritrocitarie sovra ricordate può caratterizzare la perniciosità delle anemie gravi, perchè si trovano più o meno frequentemente anche nelle semplici, per quanto accentuate, anemie secondarie.

Vediamo ora i caratteri ematologici dell' anemia di Biermer.

Se noi mettiamo ormai come sicuro che nessuna

delle alterazioni ricordate sia propria dell'anemia perniciosa, pochi rimangono i caratteri ematologici che la differenziano dalle anemie secondarie.

Anzi possiamo dire che questi risultano sempre uguali a quelli stabiliti dall'Ehrlich e precisamente sono: la macrocitosi e l'ipercromia. Per macrocitosi s'intende, com'è noto, quella modificazione morfologica del sangue, caratterizzata dalla presenza di cellule emoglobiniche generalmente più grandi per volume dei comuni eritrociti, indicate dall'Ehrlich col nome di megalociti. L'ipercromia consiste nello aumentato valore emoglobinico globulare, per cui anche ad emoglobina assai ridotta nel suo valore assoluto, relativamente in ogni eritrocita ne esiste in quantità maggiore che non in condizioni normali.

Per approfondire un po' il significato di tale modificazione ematologica, vediamo che cosa stiano a rappresentare la macrocitosi e l'ipercromia per sè stesse e se siano veramente ed esclusivamente sufficienti a stablire clinicamente il carattere di perniciosità delle anemie gravi.

La macrocitosi è costantemente rappresentata dalla presenza in circolo di eritrociti ed eritroblasti, i quali, non solo per il volume, ma, specialmente questi ultimi, per la struttura nucleare si staccano dai comuni normoblasti del midollo osseo normale.

A questo proposito è opportuno ricordare che per ciò che si riferisce sopratutto alle cellule emoglobiniche nucleate non è solo il volume che si deve prendere in considerazione, poichè non è raro in

alcuni casi trovare apparentemente scarsa la macrocitosi per le scarso volume delle cellule emoglobiniche nucleate, le quali si dimostrano però come megaloblasti per le loro caratteristiche morfologiche. Si tratta allora di piccoli megaloblasti che, anche così ridotti di volume, conservano sempre al sangue il suo carattere macroeritroblastico. Ciò fa contrapposto alla comparsa in casi di anemia secondaria di normoblasti a grande volume, insufficienti a dare il carattere macrocitico al processo anemico.

Il numero dei megaloblasti e megalociti nelle varie anemie perniciose varia da caso a caso e non ha alcun valore prognostico, se si eccettua la loro quasi assoluta scomparsa in casi assai gravi, dove si ha a che fare con le così dette forme aplastiche.

Secondo le opinioni classiche dell'Ehrlich, la macrocitosi è la conseguenza di un grave disturbo della funzione eritropoietica, per cui il midollo osseo, incapace di compiere la sua funzione normale, ritorna nelle condizioni identiche ai tessuti emopoietici embrionali: in altri termini, i megaloblasti e i megalociti sono identici nel loro significato alle cellule emoglobiniche della prima serie transitoria embrionale.

Le moderne cognizioni ematologiche ci rendono anche più attendibile questa interpetrazione che è accettata fra gli altri da Naegeli,, E. Meyer e Ferrata, poichè infatti ora sappiamo che l'emocitoblasto anche nell'animale adulto permane capace di molteplici e svariati differenziamenti ed è anche morfologicamente del tutto simile agli emocitoblasti delle prime fasi della vita embrionale, prima assai che

inizii la funzione emopoietica del fegato, quando essi vanno differenziandosi quasi esclusivamente verso i primitivi eritroblasti e i primitivi eritrociti (megaloblasti e megalociti). Il Pappenheim, invece, si allontana non poco da quest'interpetrazione, sostenendo che la macrocitosi (come l'ipercromia) sono un indice di degenerazione cellulare, non un ritorno al tipo di maturazione embrionale.

L'ipercromia per Naegeli, E. Meyer e Ferrata ha lo stesso assoluto significato della macrocitosi. Le ricerche di E. Meyer, confermate da Ferrata, documentano non solo l'identità morfologica fra i megaloblasti e i megalociti dell'embrione e quelli presenti nell'anemia perniciosa, ma hanno dimostrato coi dosaggi emoglobinici l'ipercromia anche nel sangue embrionale. Pare, dunque, ormai ben stabilito che macrocitosi ed ipercromia stanno a rappresentare nelle anemie perniciose un vero ritorno embrionale della funzione emopoietica.

Sono però essi esclusivamente presenti nell'anemia a tipo pernicioso od anche in altre anemie gravi indipendentemente dalla forma di Biermer ?

Le principali forme di anemie gravi, che clinicamente si possono un po' confondere col tipo pernicioso, non sono poi moltissime. Le intossicazioni croniche, come ad es. quella da piombo, quasi mai arrivano a riprodurre un quadro di anemia perniciosa; così dicasi per la nefrite cronica, per la tubercolosi, per la sifilide, quantunque quest'ultima sia da alcuni autori invocata come uno dei fattori eziologici probabili dell'anemia perniciosa essenziale.

Nella forma leucemica si può qualche volta avere

associata al quadro ematologico la macrocitosi, in grado però sempre limitato; ma quasi assolutamente mai si riscontra l'ipercromia.

Da quanto abbiamo detto, la macrocitosi e l'ipercromia, e possiamo aggiungere una più o meno grave leucopenia con relativa linfocitosi, si trovano esclusivamente in alcune anemie gravi, assegnando ad esse il carattere della perniciosità.

E se tutte le forme di anemia a tipo pernicioso fossero per ora criptogenetiche, data la relativa costanza dei caratteri clinici ed ematologici, si dovrebbe considerarle come l'esponente di un vero processo morboso caratteristico, cioè di una vera entità clinica.

Ma abbiamo già ricordato che il botriocefalo in alcuni casi riproduce l'anemia con la caratteristica macrocitosi ed ipercromia con frequente associazione leucopenica.

L'anemia grave cancerigna raramente riproduce il quadro ematologico dell'anemia perniciosa; esistono con relativa frequenza dei megaloblasti, raramente l'ipercromia, quasi costantemente una notevole leucocitosi neutrofila.

Senza entrare a discutere tutti i fattori predisponenti dell'anemia perniciosa progressiva, è certo che i caratteri di perniciosità nelle anemie gravi, oltre ai clinici già ricordati, sono in modo speciale costituiti dalla macrocitosi e dall'ipercromia. La leucopenia non è un carattere patognomonico, essendo assai variabile il comportamento dei leucociti nelle varie fasi della singola malattia e nei varii casi.